Aus dem Pathologischen Institut der Tierärztlichen Fakultät der Universität München.

Über zystöse Bildungen in Leber und Nieren des Huhnes.

Inaugural-Dissertation

zur Erlangung der veterinärmedizinischen Doktorwürde der Tierärztlichen Fakultät der Universität München

vorgelegt von

LEO RÜTER

appr. Tierarzt aus Sterkrade.

München 1928.

Gedruckt mit Genehmigung der Tierärztlichen Fakultät
der Universität München.
Referent: Prof. Dr. Theodor Kitt.

Unter den Anomalien der Leber und Niere haben die auffälligen Erscheinungen der Zystenbildung in diesen Organen von jeher das Interesse der medizinischen Forscher erregt. Gerade diese zystöse Entartung ist daher in der Menschen- und Tierpathologie immer wieder zum Gegenstand eifrigster Untersuchungen und zahlreicher Publikationen geworden. Konjetzny stellte nach Gruber (7) [1]) im Jahre 1910 in einem Sammelreferat allein über Leberzysten schon 172 Veröffentlichungen zusammen; seitdem hat sich diese Zahl bedeutend vergrößert. Häufig wurde das Vorkommen von Leber- und Nierenzysten bei demselben Individuum festgestellt. Neben der zystösen Entartung wurden in vielen Fällen andere Mißbildungen beobachtet. Dunger (5) hat eine Reihe solchen Zusammentreffens bei Zystennieren des Menschen angeführt. Außerdem weist er Fälle von hereditärer Veranlagung nach. Ueber die Häufigkeit des Vorkommens von Zystennieren beim Menschen berichten H. Bugbee und M. Wollstein nach Gruber (7). Sie fanden Zystennieren bei 0,4% von 4903 Leichenöffnungen an Kindern. Brücklmeyer (4) stellte bei 0,4% aller am Dresdener Schlachthof untersuchten Schweine Nierenzysten fest. Neben dem häufigen Vorkommen beim Menschen wurden Leber- und Nierenzysten beim Rind, Pferd, Esel, Schaf, Ziege, Hund und Katze beschrieben. Als einziger beschreibt Schürmann (23) einmal eine Leberzyste beim Huhn. Es handelte sich um eine etwa haselnußgroße Solitärzyste, in der merkwürdigerweise Flimmer-, Zylinder-, verhornendes und nicht verhornendes Plattenepithel war. Schürmann vermutet eine verlagerte Oesophaguszyste.

Ich hatte nun Gelegenheit, einen kombinierten Fall von Leber- und Nierenzysten und einen weiteren Fall von Leberzysten beim Huhn, die als Zufallsbefunde im Institut für Tierpathologie gemacht wurden, eingehender zu bearbeiten. Als dritten Fall untersuchte ich eine Hämangiomleber von einem Huhn, ebenfalls ein Zufallsbefund. Diesen letzten Fall führe ich an, da bei seiner Entstehung vielleicht ähnliche Verhältnisse eine Rolle spielen, und er beim Geflügel sehr selten vorkommt.

[1]) Die Zahlen in Klammern beziehen sich auf die Literaturangaben am Schluß.

Obgleich gerade beim Hausgeflügel diese Mißbildungen wenig klinische Bedeutung haben, da sie während des Lebens kaum festgestellt werden können und auch nur selten zu Störungen des Allgemeinbefindens Anlaß geben dürften, haben sie immerhin wissenschaftliche Bedeutung, zumal die Frage nach der Genese der Zysten noch nicht allgemein als geklärt betrachtet wird. Wegen der Seltenheit des mir zur Verfügung stehenden pathologischen Materials und zur besseren Einführung in die mikroskopische Technik untersuchte ich zunächst mehrere normale Hühnerlebern und -nieren.

I. Leberzysten kombiniert mit Nierenzysten bei einem Huhn.

Die Leber der Henne hat ungleich große Lappen; der linke ist 5,5 cm lang, 3 cm breit und 1,8 cm dick, der rechte 8,5 cm lang, bis zu 4 cm breit und 3,5 cm dick. Der größere Lappen ist rundlich aufgewölbt und trägt auf seiner Oberfläche mehrere durchscheinende mit wässriger Flüssigkeit gefüllte Blasen. Die Blasen,

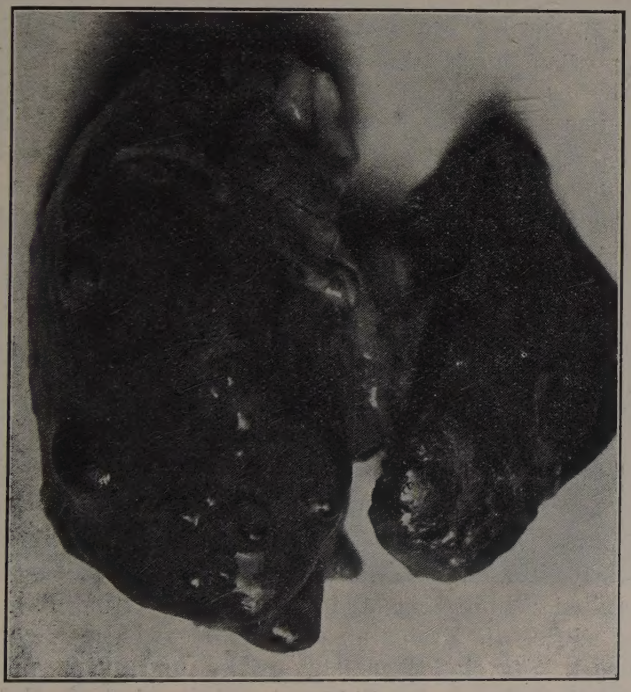

Abb. 1. Leber vom Huhn mit Lymphzysten.

an Zahl ein Dutzend, sind meist nur hirsekorngroß und stehen dicht beisammen. Nur zwei erreichen etwa Erbsengröße, eine von ihnen hat blutigen Inhalt. Die Leber ist blaß, ockerfarbig und zeigt viele punktförmige und streifige, offenbar blutgefäßhaltige rote Stellen. Die Gallenblase ist stark fettumwachsen, 3 cm lang,

1 cm breit, von grüngrauer, dunkler Farbe. Schnitte der Leber zeigten außer an den erwähnten bläschenhaltigen Stellen und noch einem festen, etwa erbsengroßen Knoten nichts Abweichendes. Schon jetzt fiel es mir auf, daß die Zystchen fast alle unter der Kapsel sitzen. An einer Stelle allerdings schien eine runde Zyste von etwa 2 mm Durchmesser in etwa 0,5 cm Entfernung vom Leberrande in der Tiefe allseitig vom Parenchym umgeben zu sein. Von diesen veränderten Stellen stellte ich ein Dutzend Blöcke her, wobei ich Wert darauf legte, die veränderten Stellen ganz zu erhalten. Auch dem unveränderten Lebergewebe entnahm ich einige Stücke zur Untersuchung.

Mikroskopische Schnitte durch die zystenhaltigen Stellen ergeben nun folgendes Bild: Zwischen Lebergewebe, das unverändert erschien, und der Kapsel sind eine Menge größerer und kleinerer Hohlräume eingeschoben, die gegeneinander und gegen die Leberzellen durch Bindegewebe abgegrenzt sind. Die Form der Zysten ist teils rundlich glatt, teils langgestreckt und spaltförmig; sie hängt mit der Größe zusammen, indem die größeren Hohlräume sich mehr der Kugelform nähern, die kleineren mehr spaltförmig sind. Die Zysten sind vielfach ausgefüllt mit einer strukturlosen oder auch feinstgekörnten, gallertartigen Masse, in der fast immer Lymphocyten enthalten sind. In einigen Fällen ist der Inhalt ein von Fasern gebildetes engmaschiges Netz; durch Eosin ist er meist leicht rosa bis leuchtend rot gefärbt. Die Auskleidung der Hohlräume wird durch eine einfache Lage flacher Zellen gebildet. Die zweite Schicht der Zystenwand besteht aus einer, wenn auch manchmal recht dünnen Lage fibrillären Bindegewebes, in dem namentlich an breiteren Stellen vielfach Lymphfollikel enthalten sind. An den an die Kapseln angrenzenden Stellen der Zysten geht ihre bindegewebige Hülle in die Faserzüge der Subserosa auf. Es macht daher den Eindruck, als seien die Hohlräume nichts weiter als Spalträume im Bindegewebe. In einer zweiten Schnittserie fand ich ähnliche Verhältnisse. Es erscheinen wieder die Zysten an der Grenze zwischen Lebergewebe und Kapsel. Sie sind aber jetzt größer und mehr rund als im ersten Block. Gegen das Leberparenchym sind sie tief kugelig vorgebuchtet. Eine große kreisrunde Zyste liegt in einiger Entfernung von der Kapsel allseitig von Leberparenchym umgeben. Ihr Inhalt besteht aus einer feinkörnigen, geronnenen, durch Eosin rötlich gefärbten Masse; Lymphocyten sind nicht darin enthalten. Die Wand der Zyste wird gebildet durch eine Lage endothelialer Zellen und eine sehr dünne Bindegewebsschicht. Die

angrenzenden Leberzellbalken sind der Zystenwand parallel gelagert und etwas flach gedrückt. Auch an den peripher gelagerten Zysten der Kapsel zeigt das angrenzende Parenchym Druckerscheinungen. Einige größere Zysten fallen durch ihre unregelmäßige vielkammerige Form auf. Sie bestehen aus einer Masse von miteinander in Verbindung stehenden Einzelhohlräumen, die durch aus der Wand vorspringende, bindegewebige Septen von verschiedenster Gestalt getrennt sind. Auch diese Zysten sind immer von Endothel ausgekleidet. Die Kerne der protoplasmaarmen Endothelien sind stark gefärbt, sodaß sich die ganze Zellauskleidung scharf von ihrer Umgebung abhebt. In den Septen

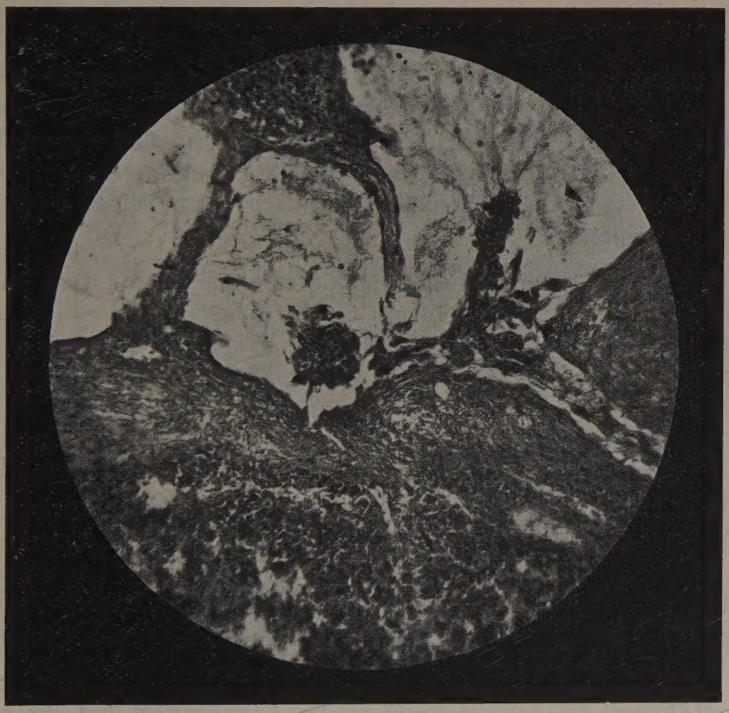

Abb. 2. Mikrophotographie einer Lymphangiomleber vom Huhn.

sind Lymphfollikel und sogar kleinere zystöse Räume enthalten. Die übrigen Schnitte dieser Serie bieten ähnliche Bilder. Es zeigt sich aber bei ihrer Verfolgung etwas Wichtiges. Die vorerwähnte allseitig von Leberzellen umgebene Zyste rückt immer mehr peripherwärts, bis sie schließlich einen Vorsprung der Leberkapsel erreicht, mit dem ihre bindegewebige Hülle, die an dieser Stelle dicker wird, in Verbindung tritt. Das Lumen der Zyste hat sich bis dahin unter Erhaltung der kugeligen Form be-

deutend verringert. In den anderen Serien zeigen sich nur immer wieder Zysten in der Kapsel. Das Leberparenchym ist unverändert. Eine Vermehrung des beim Huhn an sich nur schwach entwickelten interlobulären Bindegewebes besteht nicht. Die Gallengänge sind normal entwickelt; zwischen ihnen und den Zysten habe ich keine Verbindung feststellen können. Die zystenhaltigen Teile der Kapsel sind gegenüber anderen Stellen stark verdickt. Vor allem erscheint ihre lymphspaltenführende Schicht vermehrt. Ein Nebenbefund in dieser Leber verdient noch besondere Erwähnung. Es handelt sich um den oben erwähnten festen erbsengroßen Knoten, den ich, da ich ihn für eine Zyste mit außergewöhnlich dicker Kapsel hielt, unverletzt in Paraffin einbettete. In mikroskopischen Bildern erwies er sich als eine Neubildung aus Leberzellen bestehend. Der ganze Knoten ist durch eine schwache bindegewebige Kapsel abgegrenzt. Das angrenzende normale Lebergewebe zeigt Druckatrophie. Entzündungserscheinungen bestehen nicht. Da weder in der Leber, noch in anderen Organen Metastasen vorkommen, halte ich diese Bildung für ein Leberzelladenom.

In diesem Falle sind die Gebilde offenbar nichts anderes als Lymphzysten. Die Zysten liegen nie im Leberinnern, es sei denn in einem vorgeschobenen Bindegewebszug der Leberkapsel. Diese ist beträchtlich verdickt und von außergewöhnlich vielen Lymphräumen durchzogen. Eine Vermehrung des interlobulären Bindegewebes ist nicht da. Eine Aehnlichkeit im Aufbau der Zysten mit Gallengängen besteht ganz und gar nicht. Die endotheliale Auskleidung sowohl der kleinsten als der größten Räume spricht dagegen, ebenso die Tatsache, daß die Zysten in ihrer Lage ganz auf die Kapsel beschränkt sind. Mit den benachbarten Lymphbahnen des subserösen Gewebes scheint indeß keinerlei Verbindung zu bestehen, da der Inhalt nicht mehr aus Lymphe, sondern aus kolloider Masse besteht.

Ribbert (19) schreibt hierüber: „Das Lymphangiom darf also keine oder doch höchstens eine nebensächliche Kommunikation mit den umgebenden Lymphgefäßen haben, die auch genetisch keine Beziehung zu ihm haben.“ Er betrachtet das Lymphangiom also als eine in sich abgeschlossene Geschwulst. Er führt die Entstehung der Lymphzysten auf Entwicklungsstörungen zurück, da sie schon bei Neugeborenen beobachtet wurden. Nach seiner Ansicht beruht die Erweiterung der Hohlräume nicht auf einer primären Ansammlung von Flüssigkeit, also einer passiven Erweiterung, sondern auf Wachstumsvorgängen, durch welche der Innenraum beständig vergrößert wird. Die gleichzeitige Vermehrung des Zysteninhaltes erklärt er sich durch Transsudation.

Auch Borst (3) betont die kongenitale Anlage. Für den Aufbau des Lymphangioma cysticums führt er an, daß in der bindegewebigen Hülle elastische Elemente und reichlich glatte Muskulatur zu finden seien.

Im vorliegenden Falle stimmt dies nicht überein. Es läßt sich vielleicht mit der Besonderheit meines Falles erklären. Die Zysten stammen primär aus den Lymphgefäßanlagen der Leberkapsel. Da diese nur kapillär entwickelt bleiben, fehlt ihnen auch jegliche Muskulatur.

Kaufmann (13) erwähnt seröse Zysten, die er als Lymphzysten auffaßt.

Bergmann (1) schreibt über kongenitale seröse Leberzysten des Rindes. Er vermißte in den Zysten jegliche epitheliale Auskleidung, er betrachtet diese Zysten als Spaltbildungen im unreifen Leberbindegewebe. Er erwähnt das Vorkommen zu fetaler Zeit, hat aber anderseits festgestellt, daß diese Zysten bei über 14 Tage alten Kälbern nie vorkommen. Die Angaben von Bergmann beziehen sich also nicht auf echte Lymphzysten.

Markus nach Kitt (14) beschreibt ein Vorkommen echter Lymphzysten bei einem Pferde. Er fand die Zysten aber nur unter der Pleura. Die Neubildung war lokal geblieben.

Auch in meinem Fall beschränkt sich die Zystenbildung lediglich auf die Leberkapsel, während das interlobuläre Lymphgefäßsystem trotz der Verbindung mit den intrakapsulären Lymphspalten (Stöhr 21) keinerlei Veränderungen zeigt. Dies spricht ebenfalls dafür, daß zwischen Lymphzysten und den übrigen Lymphgefäßen keine Verbindung besteht. Daher glaube ich eine einfache Stauung etwa durch Verschluß abführender Lymphbahnen ausschließen zu dürfen, da eine solche sich wohl über ein größeres Gebiet erstrecken würde. Die Druckerscheinungen des anliegenden Lebergewebes und die lebhaften Wachstumsvorgänge des Bindegewebes in der Zystenumgebung deuten darauf hin, daß der Zustand der Wucherung noch fortbesteht. Proliferationserscheinungen am Epithel konnte ich allerdings nicht bemerken. Wahrscheinlich ist aber das Vorkommen zahlreicher Septen und Ausbuchtungen der Zysten nicht nur durch einfaches Verschmelzen benachbarter wachsender Zysten zu erklären ist. Es ist wohl sicher, daß das Wachsen der Lymphgefäßerweiterungen in postfetaler Zeit noch stattgefunden hat und vielleicht noch nicht ganz zum Abschluß gelangt war.

Jedenfalls aber ist die Veranlagung angeboren gewesen, denn das gleichzeitige Vorkommen eines Leberzelladenoms und zweier Zystennieren legt den Gedanken einer Mißbildung in diesem Fall sehr nahe.

Einen sehr interessanten Befund boten die Nieren dieser Henne.

Die linke Niere ist 7 cm lang und bis zu 3 cm breit. Sie trägt eine Menge wasserklarer Blasen von Hirsekorn- bis Haselnußgröße und teils gelblich durchscheinendem, teils hellem wasserklarem Aussehen. Die größten Zysten befinden sich am Mittel- und Hinterlappen. Die Niere hat eine höckrige Oberfläche und blasse Farbe wie Hühnerfleisch.

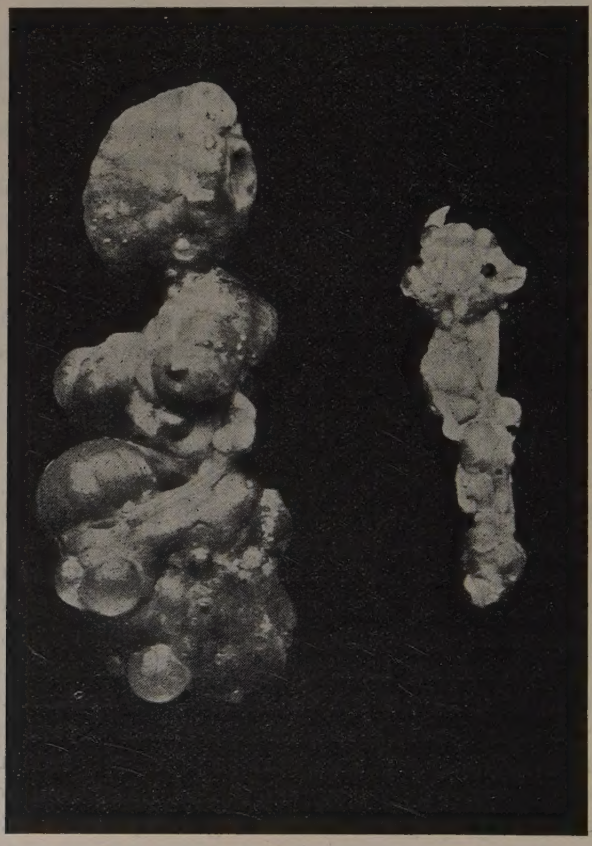

Abb. 3. Linke und rechte Niere vom Huhn, zystös entartet.

Die rechte Niere ist nur 5 cm lang und 1—1,5 cm breit. Sie besteht fast ausschließlich aus lauter kleinen Bläschen von heller durchscheinender Farbe und Stecknadelkopfkleinheit bis Hirsekorngröße; vom Parenchym ist fast nichts mehr zu sehen. Der Zysteninhalt beider Nieren ist teils flüssig, teils gallertartig.

Behufs mikroskopischer Untersuchung entnahm ich jedem Lappen der linken Niere einige Stücke, sodaß ich im Ganzen 7 Blöcke einbetten konnte. Wegen der geringen Größe des Organes präparierte ich für die mikroskopische Untersuchung ganze Querschnitte der Niere. Es gelang mir durch vorsichtiges Arbeiten, insbesondere auch bei der Auswahl der Paraffinhärte, die feinwandigen oberflächlichen Zysten meist unverletzt zu erhalten.

In mikroskopischen Bildern der ersten Serie fallen besonders einige große an der Grenze zwischen Mark und Rinde gelegene Zysten auf. Sie sind teils leer, teils mit einer homogenen durch Eosin rosa gefärbten Masse gefüllt. In der Form nähern sie sich einigermaßen der Kugelgestalt. Ihre Wand besteht aus einer inneren Schicht aus einfachen flachen Zellen, die aber auch stellenweise fehlen, und aus einer äußeren schwachen bindegewebigen Hülle. Die Zystenwand ist nicht gleichmäßig glatt, sondern durch benachbarte Harnkanälchen und Glomeruli leicht vorgebuchtet. Die Zysten erscheinen in sich vollkommen abgeschlossen. Es bestehen weder Verbindungen dieser Zysten unter sich, noch mit dem benachbarten Nierenparenchym. In der Rinde befinden sich gefächerte, kleinere Zysten. Ihre Auskleidung besteht aus intensiv gefärbtem einschichtig kubischem Epithel. Die bindegewebige Umhüllung ist dick und kernarm. In das Zysteninnere springen schmale epithelüberzogene Leisten vor. In der Rinde befinden sich außerdem noch Stellen mit starker zelliger Infiltration und großem Blutreichtum. Diese entzündlichen Herde sind breit keilförmig.

In der zweiten Serie erscheint eine große gefächerte Zyste in der Nierenrinde gelegen. Ihr Inhalt besteht aus kolloider Masse und desquamierten Epithelien. Die bindegewebige Hülle ist derb von wechselnder Dicke. In ihr eingeschlossen liegen einige scheinbar normale Harnkanälchen. Die innerste Schicht der Zystenwand besteht aus flachem einschichtigem Epithel. Andere große Zysten haben nur eine schwachentwickelte Bindegewebshülle. Ihre Epithelauskleidung fehlt oft ganz. In ihrer Nähe liegen ganz kleine Zysten, die oft nicht größer erscheinen als der Querschnitt eines Harnkanälchens. Ihre Wand besteht aus protoplasmaarmen, einschichtigen, kubischen bis flachen Zellen und einer dicken Schicht fibrillären Gewebes. Der Inhalt dieser Zysten besteht aus homogener Masse, der zahlreiche abgestoßene Epithelzellen und helle fettröpfchenähnliche Gebilde beigemischt sind.

Die Zysten liegen immer in der Nähe stärkerer Bindegewebszüge, während im übrigen normalen Nierenparenchym das Stützgewebe nur gering entwickelt ist.

Die dritte Serie bietet keine wesentlich neuen Bilder. In ihr sind wieder in der Rinde gelegene einzelne große runde Zysten zu sehen. In unmittelbarer Nähe dieser Zysten liegen einige Glomeruli, die nur durch das Epithel der Bowmann'schen Kapsel und die zellige Auskleidung der Zyste von dieser getrennt sind. Die Glomeruli sind stark verunstaltet, lassen aber noch scheinbar normale Kapillarschlingen erkennen. In der Zystenwand liegen vielfach Harnkanälchen, die aber keinerlei Druckerscheinungen zeigen und die Epithelauskleidung der Zyste kugelig vorwölben.

In den folgenden vier Serien erscheinen in allen Schnitten wieder die großen Solitärzysten; es kommt vor, daß 3—4 solcher Gebilde eng aneinander liegen. In der schmalen bindegewebigen Scheidewand zwischen ihnen liegen vereinzelte gänzlich abgeplattete Glomeruli und Harnkanälchen. Einzelne große Zysten rücken vollständig an die Oberfläche der Niere hinaus, ihre Außenfläche wird unmittelbar von der Nierenkapsel überzogen, die Verbindung mit der Niere wird dabei stielförmig. Näher der Marksubstanz liegen zahlreiche vielfächerige Zysten, deren Kammern durch bindegewebige, epithelbekleidete Septen von der Hauptzyste abgetrennt sind. In der Wand dieser Zysten liegen oft eine Reihe kleinerer Hohlräume. Von den Zysten liegen oft viele nahe beieinander, nur durch schmale Leisten fibrillären Bindegewebes getrennt. In der Größe variieren die Gebilde ganz außerordentlich; es kommen alle Uebergänge vom Harnkanälchen bis zu großen makroskopisch leicht sichtbaren Zysten vor. Auch in der Form zeigen sich mannigfaltige Unterschiede und zwar derart, daß die kleinen Zysten rund oder oval sind, während die großen unregelmäßig gestaltet sind. Die Auskleidung der Hohlräume wird fast immer von einfachem kubischem Epithel gebildet. Scheinbare Mehrschichtigkeit der Zellen erklärt sich beim Vergleich mit Serienschnitten dadurch, daß der Hohlraum flach geschnitten ist. Von den normalen Harnkanälchen sind auch die kleinsten schlauchförmigen oder runden Zystengebilde leicht zu unterscheiden. Das Epithel der normalen Tubuli ist protoplasmareich mit einem großen hellen Kern. Die Zellen der Zystchen erscheinen immer protoplasmaarm und dadurch niedriger, ihre Kerne sind ungemein stark gefärbt, sodaß die ganze Epithelauskleidung als ein dunkler Kranz erscheint. Recht auffällig ist ferner die Neigung der schlauchförmigen Zystchen sich zu verzweigen und Anastomosen einzu-

gehen. Diese Seitensprossen stimmen mit dem Hauptstamm im Bau überein, sie endigen aber häufig blind, zuweilen reicht das Lumen des Hauptkanales nicht in die Seitensprossen hinein.

Interessant ist folgende Beobachtung, die ich in einigen Schnitten machte. Scheinbar normale Harnkanälchen münden plötzlich in eine größere zystöse Ausweitung ein, der sie im Aufbau vollkommen gleich sind. Kanälchen sowohl wie Zyste zeigen Seitenzweige. Das Epithel zeigt aber nicht die oben erwähnten Abweichungen, sondern ähnelt mehr dem normaler Harnkanälchen. Der Inhalt besteht aus kolloidähnlicher Masse und abgestoßenen Epithelzellen.

In der Marksubstanz fand ich noch als auffällige Erscheinung Hohlräume von unregelmäßiger Form und manchmal erheblicher Größe. Ihre Wand besteht aus einschichtigem Zylinderepithel auf dicker bindegewebiger Grundlage. Den Inhalt bilden immer dichte Massen zerfallender Zylinderzellen. Diese Gebilde zeigen vereinzelt Kommunikation mit kleineren Hohlräumen vom Typus der Harnkanälchen. An der inneren Wand einer solchen Zyste fand ich einmal einen stark vergrößerten Glomerulus. In ihrem Aufbau ähneln diese Zysten am meisten den Sammelröhren, unterscheiden sich von diesen aber durch den zelligen Inhalt und durch ihre Lage. Sie sind zwar am häufigsten in der Markregion, kommen aber auch in der Nierenrinde vor. — Als weitere Abnormität fällt in allen Schnitten die Vermehrung und unregelmäßige Verteilung des Stromas auf. In der Umgebung der Zysten ist das Bindegewebe vielfach enorm vermehrt, es erscheint teils kernarm und derbfaserig, teils sehr kernreich, letzteres besonders in der Umgebung der Zystenkanälchen. (Färbung nach van Gieson). An anderen Stellen bildet es derbe, knotenförmige Herde in denen einzelne Glomeruli und Harnkanälchen eingeschlossen sind. Die Stützsubstanz ist außerdem Sitz zahlreicher Lymphfollikel, wie sie den Parenchymen der Vögel eigentümlich sind (K r a u s e 16).

Im Aufbau des Nierenparenchyms bestehen ebenfalls Abweichungen. Die Nierenkörperchen sind an Zahl erheblich geringer als in normalen Nieren. Durch die raumbeengende Ausdehnung der Zysten scheinen sie in ihrer Lage stark beeinflußt worden zu sein. Sie liegen nicht, wie ich es in normalen Hühnernieren beobachtete, konzentrisch um die kleineren Gefäßstämme angeordnet, sondern scheinbar regellos im Parenchym verstreut. Es kommt vor, daß Glomeruli mitten in einem derben Bindegewebszug liegen. Die letzte Schnittserie zeigt einen derben Bindegewebsknoten, der, an der Rinde mit breiter Basis beginnend,

keilförmig in das Niereninnere vordringt und allmählich in der bindegewebigen Hülle einer großen Zyste aufgeht. Er enthält außer einer kleinen rundlichen Zyste 5 Glomeruli mit leicht ausgeweiteter Kapsel. Im umgekehrten Verhältnis zu ihrer Zahl steht die Größe der Nierenkörperchen. Ich fand durch Messungen mit dem Objekt- und Okularmikrometer in dieser Zystenniere einen mittleren Glomerulusdurchmesser von 150 μ. Der größte oft vorkommende Wert ist sogar 200 μ. In normalen Vergleichsnieren maß ich einen mittleren Durchmesser von 65 μ und den größten mit 100 μ. In der Nachbarschaft der Zysten sind die Nierenkörperchen häufig verunstaltet. Kapselausweitungen sind selten und dann nur gering ausgeprägt. Die normalen Harnkanälchen erscheinen den Glomerulis entsprechend ebenfalls vergrößert. Ihr Epithel hat sich vielfach von der bindegewebigen Unterlage gelöst und liegt als geschlossenes Rohr im Inneren. Die Sammelröhren machen einen normalen Eindruck; ihr Lumen ist oft von einem feinmaschigen Netz, in dem zahlreiche fettröpfchenähnliche Gebilde liegen, ausgefüllt.

Die ganz zystöse kleine rechte Niere zerlegte ich durch Querschnitte in 8 gleiche Stücke. Noch mehr als im vorigen Fall mußte ich bei der Einbettung und Herstellung der Schnitte Sorgfalt auf Erhaltung der vielen Zystchen geben, da die Niere beinahe nur noch aus kleinen zarten Bläschen bestand.

In den mikroskopischen Bildern aller Serien fällt bei gröberer Betrachtung folgendes zunächst auf. Der Stamm der Niere wird gebildet von dem gut entwickelten Harnleiter und den großen Nierengefäßen. Um diese gruppieren sich eine Menge rundlicher Zysten, zwischen denen hin und wieder schmale Streifen von Nierenparenchym liegen. Die Hauptmasse des Organes wird von den Zysten dargestellt. Zwischen den großen Gefäßen und dem Harnleiter einerseits, den Zysten und Parenchymstreifen anderseits, ist manchmal Fettgewebe eingelagert. Die Zystenwände bestehen innen aus einer einfachen Lage kubischer bis flacher Zellen und einer äußeren Lage fibrillären Gewebes. In der bindegewebigen Schicht der Zystenwand sind viele Reste von atrophierendem Nierenparenchym enthalten. Der Zysteninhalt ist teils kolloid, teils feinst gekörnt; manchmal besteht er auch aus einem feinen Maschenwerk fibrinähnlicher Fäden. An der Wand vieler Zysten von oft erheblicher Größe sind frei ins Zysteninnere ragende Glomeruli zu sehen. Ihre Kapillarschlingen sind gut erkennbar und enthalten rote Blutzellen. In einigen Zysten sind die Glomeruli eigenartig verändert; sie liegen der Wand nicht

mehr unmittelbar an, sondern hängen an einem langen Kapillarstiel weit ins Zysteninnere hinein. Einmal finden sich sogar zwei Glomeruli an gegenüberliegenden Wänden. In einer Zyste von geringer Größe zieht nur eine einzelne Kapillare geradewegs von einer Wand zur anderen

Innerhalb der Parenchymreste erscheinen die Malpighischen Körperchen auch meist mehr oder weniger verändert. Ihre Größe ist annähernd normal. Die Bowmann'sche Kapsel ist bei den meisten leicht ausgeweitet, ihre Zellen sind manchmal flach, meist

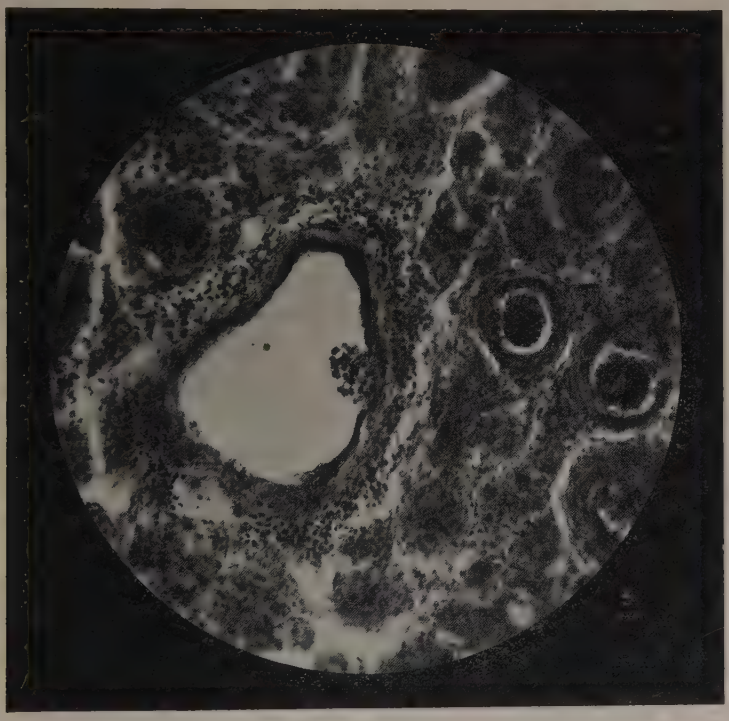

Abb. 4. Glomeruluszyste aus der rechten Zystenniere.

kubisch und sogar zylindrisch. Außen um die Kapsel liegt stets eine starke Schicht fibrillären Bindegewebes in konzentrischer Anordnung. Auffällig ist die große Zahl der Nierenkörperchen, während man nur wenige Harnkanälchen sieht. Diese sind klein und ebenfalls von einer derben, konzentrisch geordneten Bindegewebshülle umgeben, so daß sie Aehnlichkeit mit Arterien bekommen. In der Nähe der Zysten zeigen sowohl Glomeruli als Harnkanälchen oft Druckerscheinungen; sie sind abgeplattet und

erscheinen kompakt. Einige Schnittserien weisen in den Parenchymresten kleine schlauchförmige oder runde Zysten auf. Diese sind ausgekleidet mit einer einfachen Lage kubischer bis zylindrischer Zellen, deren Kerne sehr stark gefärbt sind. Diese Hohlräume zeigen Verzweigungen und Uebergänge in größere Zysten. Ihr Lumen ist mit kolloider Masse oder abgestoßenen Epithelzellen ausgefüllt. Der Raum zwischen diesen zystösen Gebilden wird von kernreichem Bindegewebe erfüllt. Dicke Züge dieser Art liegen ebenfalls zwischen den normalen Glomerulis und Harnkanälchen. Hin und wieder finden sich auch dichte Haufen von Lymphocyten in der Stützsubstanz.

Eine Besonderheit, die ich in der ersten Schnittserie fand, verdient noch Erwähnung. An einer Stelle der Rinde liegen dicht aneinander mehrere runde Zellhaufen von verschiedener Größe; von denen jeder einzelne mit einer besonderen bindegewebigen Kapsel umgeben ist. Sie bestehen aus unregelmäßigen Zellen mit großen hellen Kernen, ähnlich denen der Tubuli contorti. Diese Zellknoten sind von vielen Kapillaren durchsetzt. Ein randständiger Epithelsaum ist nicht vorhanden. Mit den Zysten besteht keinerlei Zusammenhang. Es handelt sich anscheinend um Reste des Nierenblastems.

Es handelt sich in den beiden Nieren also um drei Arten von Zysten: erstens große Solitärzysten, ohne jegliche Verbindung mit Harnkanälchen oder Glomerulis, zweitens echte Glomeruluszysten ohne weitere Verbindungen oder Zusammenhänge, drittens Harnkanälchen mit zystösen Erweiterungen und ohne Verbindungen mit Glomerulis oder Ausführungsgängen. Für beachtenswert halte ich die Tatsache, daß in beiden Nieren ein Unterschied besteht in bezug auf das Vorkommen dieser Zystenarten. In der linken herrschen große Solitärzysten, deren Sitz hauptsächlich in der Rinde ist, und zystöse Harnkanälchen vor. Glomeruluskapselzysten sind nur ganz wenig und nur schwach ausgeprägt vorhanden. In der rechten Niere überwiegen bei weitem die Glomeruluszysten, zystöse Erweiterungen von Harnkanälchen sind seltener. In beiden Nieren besteht eine erhebliche Vermehrung des Stützapparates. Die Glomeruluszysten der linken Niere liegen in einem narbig schwieligen Bindegewebsherd, der von der Nierenrinde ausgeht, und lassen sich daher vielleicht als Folgen einer lokalen, abgelaufenen Entzündung ansehen. In der anderen Niere besteht aber in der Zahl der Harnkanälchen gegenüber der der Nierenkörperchen ein starkes Mißverhältnis. Die abführenden Harnkanälchen reichen bei weitem nicht aus.

Ich sah in sämtlichen Schnitten von dieser Niere nur einmal ein Harnkanälchen in direkter Verbindung mit dem Sekretionsraum einer Bowmann'schen Kapsel, während dieses in normalen Nieren eine ganz gewöhnliche Erscheinung ist.

Es handelt sich dabei um zwei Möglichkeiten: entweder ist die Ausbildung der Harnkanälchen überhaupt unterblieben, oder sie sind in späterer Zeit durch irgend welche Ursachen zugrunde gegangen. In beiden Fällen mußte es natürlich bei fortbestehender Funktion zur Ausbildung von Glomeruluszysten kommen, wie sie auch ja zahlreich vorhanden sind. Hiermit ist die Frage nach der Entstehung der Zysten überhaupt nahe gelegt. Ich möchte aber, ehe ich hierauf in meinem Falle urteile, erst die Ansichten einiger älterer Autoren berühren.

Von den ältesten Autoren wurde namentlich die Retentionstheorie vertreten. Sie nahmen eine Verlegung der Harnkanälchen durch Harnsalze oder Harnsäureablagerungen an. Später vermutete man eine Abschnürung der Harnkanälchen infolge starker Vermehrung des interstitiellen Bindegewebes. Durch narbige Schrumpfung des neugebildeten Bindegewebes käme es dann zum Verschluß der abführenden Harnkanälchen und damit zur Harnstauung und Ausweitung. Einige Untersucher nahmen als Ursache dieser Bindegewebsentwicklung eine fetale Entzündung an. Gestützt wurde diese Ansicht dadurch, daß auch nach chronischen Nierenentzündungen Erwachsener, ganz besonders bei Schrumpfnieren, sich Nierenzysten entwickeln können. Später entstand die Neubildungstheorie, die besonders auch von v. Kahlden (11) verfochten wurde. Dieser faßt sowohl die Nieren- wie die Leberzysten als Adenokystome auf. Er beobachtete in mehreren Fällen von Zystennieren Wucherungserscheinungen am Epithel der Zystenkanälchen und gleichzeitiges Mitwuchern des Stützgewebes. Von Kahlden hält die Anlage der Zystennieren für angeboren.

Ziegler (24) schreibt, daß man die Zystenniere in einem Teil der Fälle als eine Geschwulstbildung, als ein Adenokystom ansehen könne.

Ribbert (20) hält die Zystenniere für einen in fetaler Zeit bereits ausgebildeten oder wenigstens angelegten Zustand. Er glaubt, daß die Zystennieren aus Entwicklungsstörungen derart hervorgehen, daß die Vereinigung der aus dem Ureter hervorsprossenden Kanäle und der über ihnen gebildeten Tubuli contorti durch fetale Entzündungen nicht zustande komme. Er gibt aber auch die Möglichkeit zu, daß Zysten bei extrauterinen Entzündungen, besonders bei Schrumpfnieren, aus abgeschnürten Harnkanälchen hervorgehen können.

Borst (2) berichtet über einen Fall von Zystennieren und Zystenleber bei einem sieben Monate alten Kinde. In den Nieren fand er die gewöhnlichen Harnkanälchen, welche sich durch eine akute Entzündung im Zustande parenchymatöser Entartung befanden und anderseits neugebildete Kanälchen, die keinerlei Entartung, dagegen oft zystöse Erweiterung zeigten. Die neugebildeten Harnkanälchen endigten blind als solide Sprossen,

krümmten sich S-förmig, oder entwickelten sich zu Kugelschalen. Es kommt also zur Bildung einer Vorstufe der Bowmann'schen Kapsel, aber das Hineinwachsen des Glomerulus unterbleibt. Borst machte die Feststellung, daß diese Nieren viel weniger ausgebildete Malpighische Körperchen enthielten, als es normalerweise der Fall sein müßte. Ferner hat er beobachtet, daß die Niere sehr arm an ausgebildeten, gewundenen Harnkanälchen war. An die Ausbildung echter Glomeruluszysten in kongenitalen Zystennnieren glaubt er nicht, nimmt vielmehr an, daß es sich hierbei um sekundäre Vorgänge handele, indem z. B. ein dicht neben einer Zyste gelegenes Nierenkörperchen nach Atrophie der trennenden bindegewebigen Scheidewand in den Bereich der Zyste aufgenommen werde. Als Ursache der Zystenbildung nimmt er eine Entwicklungsstörung an und zwar eine Störung des „peinlich genauen Zusammenarbeitens" von Epithel und Bindegewebe. „Anstatt, daß es zu einem planmäßigen und physiologischen Sichentgegenwachsen des Bindegewebes und der epithelialen Formationen kommt, entsteht zu einer Zeit, wo bereits ein gewisser Teil des Organs regulär entwickelt ist, aus unbekannter Veranlassung ein wirres Durcheinanderwachsen dieser Teile: eine Aufhebung des bis dahin normalen Entwicklungsganges hat statt, was sich entgegenwachsen soll, wächst aneinander vorbei, was sich gegenseitig im Wachstum beschränken und in gewisser Weise beeinflussen soll, tritt nicht in die wachstumbestimmende Verbindung. So entsteht eine „Irrfahrt des Epithels", die sich ihre abenteuerlichen Wege in die Bindesubstanz und zwischen das bis dahin physiologisch entwickelte Parenchym hineingräbt."

Dunger (5) beschreibt das Vorkommen von Nierenzysten bei nahen Verwandten und, wie schon oben erwähnt, das Zusammentreffen von Zysten mit anderen Mißbildungen. Ueber die Genese schreibt er: „Der weitaus größten Zahl der Zystennieren liegt unseres Erachtens sicher eine Bildungsanomalie zugrunde. Auf dieser Grundlage entwickelt sich das abnorm angelegte Organ zur Zystenniere und zwar stellt es dann entweder eine einfach mißbildete Niere dar, in der das Fehlen wesentlicher Teile eine Mißbildung leicht erkennen läßt, oder es treten, angeregt durch die abnormen Entwicklungsverhältnisse, weiterhin Wucherungserscheinungen ein, in diesem Falle imponieren dann die Zystennieren als Neubildungen, als Adenokystome." Er hält die Bildungsanomalie bei der Zystenniere für das primäre; das geschwulstartige Wuchern der Gewebe hält er für sekundär.

Brückelmeyer (4) hat etwa 70 Fälle von Nierenzysten bei Schweinen untersucht. Er fand die epitheliale Auskleidung oft in ein und derselben Zyste ein- oder mehrschichtig, er glaubt die Entstehung der Zysten ebenfalls auf Hemmungsbildung in der Nierenanlage zurückführen zu müssen, indem die sezernierenden Teile nicht zur Vereinigung mit den abführenden Kanälen kommen.

Henschen (8) berichtet über das Vorkommen von Zystennieren bei Tieren. Ueber die Genese schreibt er: „Die Entstehung der Nierenzysten ist wohl meist auf eine Wachstumshemmung mit oder ohne Abschnürung eines sekretorischen metanephrogenen Kanälchenabschnittes von dem abführenden

uretrogenen Teile zurückzuführen. Die Nierenzysten sind also als embryonal bedingte Retentionszysten anzusprechen."

Kitt (15) führt die Bildung der Nierenzysten ebenfalls auf Entwicklungsanomalien und dadurch hervorgerufene Sekretverhaltung zurück. „Nierenparenchym entsteht aus zwei getrennten Anlagen, aus dem sezernierenden Rindenteil (dem Nierenblastem) und dem abführenden Markteil, (der aus dem Ureter sprossig entsteht), welche beide aneinander entgegenwachsen und sich verbinden müssen; wenn diese Vereinigung zwischen Gefäßknäuelanlagen und Harnkanälchen ausgeblieben ist, so findet die aus den Glomerulis austretende Flüssigkeit keinen Abflußweg, sondern sammelt sich im Umkreis des kapillären Wundernetzes an und weitet die becherförmige Glomeruluskapsel und das nachbarliche Nierenparenchym durch die Druckwirkung zum Bläschen aus."

Sehr wichtig für die Erklärungen der Zystennieren erscheinen mir die Berichte von Kampmeier nach Gruber (7). Er schreibt über das Schicksal der Harnkanälchen, welche beim menschlichen Embryo als metanephrogene Differenzierungsprodukte im Anschluß an die erste und zweite Sammelrohrgeneration entstehen, welche also bei den Reduktionsvorgängen der Sammelröhren sozusagen herrenlos werden. Kampmeier nennt sie Harnkanälchen erster und zweiter Ordnung. Die der ersten Ordnung blieben längere Zeit bestehen, selbst bei einem fünfmonatlichen Fetus wären sie noch vorhanden. In diesem Alter sähen die meisten der Kanälchen so aus, wie zwei oder drei Monate früher, sie wären nicht kleiner und nicht größer, mit Ausnahme einiger, welche zystöse Ausdehnung erlitten. Ante partum verschwänden diese Kanälchen schließlich. Die Harnkanälchen lägen in der Nierenrinde, nähmen teil an der Bildung Malpighischer Körperchen und änderten, nachdem sie ursprünglich den Sammelgängen zweiter Ordnung entsprochen hätten, später ihre Ausmündungen, indem sie sich bei der Sammelgangsreduktion fortschreitend höheren Ordnungen anschlössen. Die zentralst gelegenen Harnkanälchen zweiter Ordnung würden schon im dritten bis vierten Lunarmonat leicht zystisch. Anscheinend durchlaufe jeder Mensch eine solche Periode. Die Zystchen verschwänden später bei normaler Entwicklung wieder; manchmal entarteten sie unter Ansammlung kolloidaler Masse, manchmal blieben sie als Gewebsmißbildung bestehen.

Es ist klar, daß weder die Irrfahrthypothese Borst's noch die der Harnkanälchenpersistenz Kampmeier's jedem Fall gerecht werden könne. Nach der ersten Ansicht müßten in jeder Niere mit zystös erweiterten Harnkanälchen auch isoliert gebliebene Glomeruli bzw. Knäuelanlagen vorhanden sein, oder es müßten sogar echte Glomeruluszysten zu sehen sein, was B. aber abstreitet.

Kampmeier's Beobachtungen geben aber wohl eine gute Erklärung für die Genese der Solitärzysten, die ja ohne Verbindung mit Glomerulis oder Harnkanälchen sind. Die starke Größenentwicklung in fetaler oder postfetaler Zeit wäre vielleicht in der

Art zu erklären, wie sie Ribbert (19) für das Lymphangiom vermutet, nämlich als Wachstumsvorgänge des Zystenepithels und gleichzeitige Inhaltsvermehrung durch Transsudation. In diesem Sinne ist vielleicht das Wachstum aller Zysten überhaupt zu erklären. Bei reiner passiver Erweiterung durch Sekretstauung würde die epitheliale Auskleidung leiden, durch den Druck flacher werden und vielleicht sogar absterben. Einige meiner Beobachtungen sprechen dafür, dagegen spricht aber vor allem die Tatsache, daß in den meisten Zysten kubisches und sogar zylindrisches Epithel gefunden wird. Ich sah u. a. eine große Glomeruluszyste mit zylindrischer Auskleidung. Auch die feinen Kapillaren der Glomeruli würden nie so gut erhalten bleiben. Dagegen übt die Zyste stets einen Druck auf das umgebende normale Parenchym aus, wie aus der großen Zahl abgeplatteter Nierenkörperchen und Kanälchen, vor allem in den Zystenwandungen und Septen hervorgeht. Ich erwähnte schon, daß ich in der rechten Niere viel mehr Glomeruli als entsprechende Harnkanälchen gefunden hätte, stattdessen aber viele Glomeruluszysten. Im ganzen Parenchym hätte eine lebhafte Bindegewebszunahme stattgefunden und sowohl Glomeruli als Harnkanälchen lägen in dikken Kapseln. Entzündliche Degeneration der Harnkanälchen kommt wohl als Grund für ihre auffällige Zahlverminderung nicht in Frage, eine solche hätte wohl auch auf die Nierenkörperchen übergegriffen, an diesen zeigen sich aber auch jetzt noch keine entzündlichen Degenerationserscheinungen. Ich habe aber, wie Borst (2) manchmal den Eindruck, als ob es sich um nicht voll ausgebildete Nierenkörperchen handele. Es kommt also wohl nur eine Entwicklungsstörung in Frage. Eine solche könnte sowohl darin bestehen, daß die Bildung der Harnkanälchen aus dem ureterogenen Teil her überhaupt unterblieben ist, als daß es sich bei dem von Kampmeier beschriebenen Rückentwicklungsprozeß eines Teiles der Harnkanälchen um eine zu starke Rückbildung handelt. Der freibleibende, bzw. freiwerdende Raum im Parenchym wird dann vom lebhaft proliferierenden Stützgewebe eingenommen. Das Wachstum besonders der Solitärzysten versuchte ich schon oben durch ihren geschwulstartigen Charakter zu erklären, diese Behauptung erscheint mir für die zystenartigen Erweiterungen der Harnkanälchen noch sicherer begründet. In meinen Präparaten weisen die Kanälchen viele Seitensprossen auf, ebenso Verzweigungen, Anastomosen und sehr häufig zystöse Ausweitungen. Die Zellkerne sind manchmal groß, protoplasmareich, ähnlich denen der gewundenen Harnkanälchen. In solchen Fällen besteht der Inhalt vorwiegend aus abgestoßenen, zerfal-

lenden Zellen, meistens aber sind die Zellen kubisch und protoplasmaarm. Die Kerne färben sich stark, sodaß das ganze Epithelband sich scharf abhebt. Gemeinsam mit der Epithelwucherung scheint die Stützsubstanzvermehrung vor sich gegangen zu sein. Das Bindegewebe ist besonders in der linken Niere, in der diese Art der Zystenentwicklung sehr auffällig ist, mächtig entwickelt, aber immer nur da, wo eine Vermehrung der Harnkanälchen vor sich gegangen ist. Das Vorkommen solider Epithelsprossen und jungen kernreichen Bindegewebes spricht dafür, daß der Wachstumsvorgang noch nicht abgeschlossen ist, sodaß man diese zystösen Kanälchen wohl als Neubildungen, als Adenokystome, ansprechen kann.

Die Anlage dieser Mißbildung ist ohne Zweifel angeboren, eine adenokystomatöse Dystrophie. Der gleichzeitige Befund von Lymphangiomen und einem Leberzelladenom bei demselben Tiere spricht ebenfalls hierfür.

II. Zystenleber eines Huhnes.

Bei einem weiteren Fall von Leberzysten einer Henne war die zystöse Veränderung auf dieses Organ beschränkt geblieben. Hier stand ein Präparat zur Verfügung, das schon lange in Fixierflüssigkeit gelegen hatte, wodurch die Untersuchung etwas erschwert wurde. Es handelt sich um die Leber eines an Leukomyelose zugrunde gegangenen Huhnes.

Die Leber ist von außerordentlicher Größe, etwa einer mittleren Männerhand gleich. An den Rändern sind viele Einkerbungen. Die Konsistenz ist trotz der langen Alkoholfixierung weich und schwammig. Ueber die ganze Oberfläche verstreut liegen zahlreiche flache, schlaffe Zysten von Hirsekornkleinheit bis zum Umfang eines Pfennigstückes. Die Farbe des Organes ist grauweißlich, hin und wieder von bräunlichen Stellen durchsetzt. Auf dem Durchschnitt zeigt sich ein markig-schwammiges Gewebe. Im Innern der Leber sind auch zahlreiche Zysten zu erkennen. Der Inhalt aller Zysten ist eine bläulich oder gelblich durchscheinende geronnene Masse, die das Zystenlumen ganz ausfüllt.

In mikroskopischen Bildern fallen die starken Veränderungen des Organs noch mehr auf. Eigentliches Leberparenchym fehlt in einigen Schnittserien fast ganz, in anderen tritt es nur schwach hervor. Dagegen sind zwei auffällige Erscheinungen vorhanden, einmal ein dichtes Bindegewebsnetz, dessen Zwischenräume von Lymphocyten erfüllt sind, dann ein Gewirr von runden, oder vielgestaltigen oft auch schlauchförmigen Hohlräumen in verschiedenster Größe. Diese Hohlräume sind oft ausgefüllt mit einer homogenen oder feinkörnigen Masse, die durch Eosin leuchtend rot gefärbt ist. Die zystösen Gebilde sind ausgekleidet mit einer einfachen Lage kubischer, manchmal auch zylindrischer Zellen. Diese Epithelzellen sind auffallend dunkel gefärbt, sodaß sich der ganze Saum scharf von dem umgebenden Gewebe abhebt.

Eine bindegewebige Hülle ist nicht immer vorhanden, meistens ist sie nur sehr schwach entwickelt. Sehr oft grenzen die

Zysten ohne jede Zwischenschicht aneinander. Im interstitiellen Gewebe sind immer leichte Zellinfiltrate. Form und Größe der Zysten sind sehr mannigfaltig. Gleichmäßig rund erscheinen hier die kleinsten, die etwa den interlobulären Gallengängen an Größe gleichkommen. Sie unterscheiden sich von diesen nur durch die stärkere Färbung ihres Epithels. Sowohl die größeren als auch die kleineren schlauchförmigen Zysten weisen viele Ausbuchtungen und Verzweigungen auf; vielfach sind sie miteinander durch schmalere Gänge verbunden. Kleine Kanäle erweitern sich oft plötzlich zu größeren Zysten. Selbst die ganz großen Zysten von mehreren Millimetern Durchmesser zeigen viele Fältelungen und Ausstülpungen der Epithelschicht. In den kleinen Gebilden liegt der Epithelsaum immer fest dem bindegewebigen Stroma an, in den großen Hohlräumen ist manchmal der ganze Epithelbelag abgehoben und liegt als zusammenhängendes Band im Innern des Lumens. Zwischen dem abgelösten Epithelsaum und der fibrösen Zystenwand befindet sich homogene Substanz. Einzelne größere Zysten erscheinen durch bindegewebige epithelüberzogene Septen in mehrere Kammern geteilt. Auch in den Septen tritt das Bindegewebe stark zurück, sodaß sie manchmal den Eindruck solider Epithelstränge machen. Die kleinsten epithelialen Gebilde sind häufig lumenlos; sie gehen oft von einer anderen kleinen schlauchförmigen Zyste aus. Diese soliden Sprossen schieben sich zwischen andere Zysten, dabei jede Lücke ausfüllend. Da, wie schon erwähnt, nur wenig Stützsubstanz vorhanden ist, grenzen die Epithelien verschiedener Zysten oft hart aneinander.

Große und kleine Hohlräume liegen in allen Leberbezirken, Einzelzysten kommen nicht vor, immer liegt ein ganzer Komplex größerer und kleinerer Hohlräume beieinander; auffallenderweise sieht man sie häufig zwischen dem normalen Leberparenchym und leucomyelotischem Gewebe eingeschoben. Leberzellbalken und Zysten stoßen sehr oft unmittelbar aneinander; eine bindegewebige Abkapselung besteht nicht. Größere Zysten sind hin und wieder an mehreren Seiten von Leberparenchym unmittelbar begrenzt. Dagegen liegen nie einzelne Leberzellbalken in der Zystenregion, ich fand auch nur ein einzigesmal ein Zystenkanälchen zwischen den Leberläppchen liegen. Beide Gewebe sind immer scharf von einander getrennt. Uebergänge von Leberzellbalken oder interlobulären Gallengängen in Zysten habe ich nicht beobachtet.

Die Leberzellen zeigen in der Nachbarschaft der Zysten manchmal Druckerscheinungen. Das Parenchym ist überhaupt nur

mehr wenig ausgedehnt, an manchen Stellen besteht starke zellige Infiltration sowie Degeneration der Leberzellen. Die Leberkapsel ist nicht verdickt, ebenso nicht die interlobuläre Stützsubstanz, dagegen besteht in den leucomyelotisch veränderten Teilen eine Vermehrung des lymphoiden Gewebes.

Die Lymphfollikel an den portalen Bindegewebssepten und größeren Gefäßen sind erheblich vergrößert. Innerhalb der ganzen Leber überhaupt besteht zellige Infiltration. Auch in den Blutgefäßen sind auffällig viele weiße Blutzellen. Nach dem Umfang und der Art dieser Veränderungen handelt es sich offenbar um eine chronische Erkrankung und zwar um eine Mischform von lymphatischer und intravaskulärer lymphoider Leucose (Ellermann 6).

Wegen der starken Entwicklung zystöser Gebilde kann man in diesem Falle wohl von einer Zystenleber sprechen, da die zystös-veränderten Teile die Leberparenchymreste weit übertreffen. Die Zysten sind ihrer ganzen Art nach als Abkömmlinge der interlobulären Gallengänge aufzufassen, da sie wie diese in der Regel nur kubische Epithelauskleidung tragen. Auffällig ist, daß ich keine Verbindung zwischen ihnen und den Leberzellbalken beobachtete; es besteht immer ein scharfer Abschluß des Zystenlumens gegen die Lebertrabekel. In den neun Schnittserien ist nur einmal ein kleiner zystöser Gallengang ganz vom Leberparenchym umschlossen. Es besteht ja allerdings die Möglichkeit, daß trotzdem in anderen nichtuntersuchten Leberteilen eine Verbindung oder ein Uebergang besteht, aber dann dürfte er auch dort nicht zu häufig sein. Außerdem habe ich bei der Untersuchung Wert darauf gelegt, aus allen Teilen der Leber Präparate zu erhalten, sodaß also wohl sicher angenommen werden kann, daß es sich hier nicht um Zysten handelt, die durch Aufstauung des Sekretes sezernierender Leberzellen gebildet worden sind.

In der Literatur sind je nach den Beobachtungen der einzelnen Autoren verschiedene Möglichkeiten der Zystenbildung aufgestellt.

Ziegler (24) erklärt die Entstehung von Leberzysten durch Dilatation außer Funktion stehender aberrierter Gallengänge. Nach seiner Ansicht handelt es sich aber bei multipler Zystenbildung um Adenokystome.

Borst (2) spricht bezüglich der kongenitalen Zystenleber von einem der Adenombildung nahestehenden geschwulstartigen Charakter des Prozesses. Er beobachtete lediglich Sprossung von Gallengängen, durch die allmählich das Parenchym verdrängt wird, indem die neugebildeten Gallengänge in die

Leberläppchen und sogar in die Lebertrabekel eindringen, dagegen sah er niemals Umbildung von Leberzellbalken in Gallengänge. Er hält eine Entwicklungsstörung für die Ursache dieses Wucherns der Gallengänge; und zwar bestehen für ihn zwei Möglichkeiten. Er nimmt an, daß infolge fehlerhafter Entwicklung und Verteilung der mesoplastischen Substanz die physiologische Rückbildung der zahlreichen Anastomosen der Leberzellenzylinder ausbleibe und damit auch die richtige Läppchenbildung, oder, daß wegen dieser fehlerhaften Läppchenbildung, die aus den Leberzylindern sich bildenden Gallengänge nicht den regulären Anschluß an die ausführenden Kanäle erreichen.

Auch Kaufmann (13) glaubt an Entwicklungsstörungen bei der Entstehung der Zystenleber.

Von Meyenburg (18) unterscheidet zwei graduell verschiedene Formen der Leberzysten, „Komplexe", das sind die kleinen unregelmäßig gestalteten, zusammenhängenden zystösen Gallengängen, und voll ausgebildete Zysten. Er beobachtete engste Beziehungen der „Komplexe" zu den Leberzellbalken. Er sah dabei, daß häufig Berührungen zwischen Leberzellen und Zysten stattfinden und sogar Zysten direkt aus den Leberzellbalken hervorgehen, sodaß ein Teil der Zystenwand direkt von Leberzellen gebildet wird. Die Genese der Zystenleber leitet er auf Entwicklungstörungen bzw. Entwicklungshemmungen zurück. Er vermutet, daß die Verbindung kleiner Gallengänge mit den Ausführungsgängen unterblieben ist, und dann durch Sekret- oder Transsudatstauung sich die Zysten bildeten. Durch den steigenden Druck wird allmählich das Zystenepithel abgeflacht und schließlich vernichtet, dann hört das Wachstum der Zyste auf. Von Meyenburg spricht der Zystenleber den Charakter der Geschwulstbildung ab. Die Entwicklungsstörung habe das Epithel nicht im Sinne einer Steigerung seiner Wachstumspotenz, sondern nur im Sinne einer Aenderung seiner Wachstumsrichtung beeinflußt.

Kempfer (12) schreibt über multiple Zysten in der Leber des Pferdes. Er hält die Zysten nicht für Geschwülste oder einfache Stauungsprodukte, sondern für Folgen von Mißbildungen in der Leberanlage.

Joest (10) betont ebenfalls die kongenitale Anlage. Er glaubt die Zysten durch Sekretsstauung in Gallengängen, die vom übrigen Gallengangsystem getrennt geblieben sind, entstanden. Es geschehe dieses entweder durch eine Hemmung in der Entwicklung, oder Abschnürung infolge starken Andrängens des Menschymgewebes. Die Zystenkonglomerate rechnet er zu den Geschwülsten, da bei ihnen örtliche Wucherung anzunehmen sei, und bezeichnet sie als Adenokystome oder Kystadenome der Gallengänge.

In meinem Fall besteht wie in dem von Borst beschriebenen nur eine starke Vermehrung von Gallengängen, ohne daß diese irgendwo mit Leberzellen in Berührung stehen, es kann also auch nicht eine Sekretion der Leberzellen in die Zysten stattfinden und damit auch keine Gallestauung.

Der Inhalt der Zysten ist daher nach Borst durch pathologische Transsudation oder Exsudation zu erklären.

B. hält aber auch sekretorische Leistungen von seiten des Epithelbelages für möglich. — Für die Entstehung der Zysten aus gewundenen Harnkanälchen ist dies wohl sicher, da die Zellen der Tubuli contorti an der Harnsekretion einen lebhaften Anteil haben (Landois-Rosemann 17). Für normale Gallengangsepithelien ist allerdings Aehnliches nicht beschrieben. — Da im Zysteninhalt aber abgestoßene Epithelien, manchmal in großen Massen, vorkommen, ist es möglich, daß diese toten zelligen Elemente allmählich eine Umbildung in kolloidale Substanz erleiden.

Eine Sekretion oder Transsudation würde den Innendruck steigern und sowohl die epitheliale Auskleidung der Zysten abflachen, als die Zyste ausrunden. Beides kommt in meinem Fall nicht vor. Die Zellen sind immer mindestens kubisch und die Form, vor allem bei den größeren Zysten, niemals ganz kugelig.

Ich glaube die Zystenbildung in diesem Falle nur durch ein ausgedehntes kontinuierliches Wachstum isolierter Gallengänge erklären zu können und möchte sie ihrer ganzen Art nach als Adenokystom der Gallengänge bezeichnen.

Nach Joest (10) ist die Entstehung der Gallengangsadenome auf Entwicklungsstörungen (örtliche Gewebsmißbildungen) der Leber zurückzuführen. Die Entstehung der Adenome beruhe auf einer Störung des Zusammenhangs einzelner Gallengangsabschnitte mit dem übrigen Gallengangssystem. Es müsse aber zu der Entwicklungsstörung noch eine Wucherung der ausgeschalteten Gewebselemente hinzutreten.

Die zystösen und leukomyelotischen Veränderungen haben wohl keinerlei Beziehungen zueinander gehabt. Die Zysten sind ihrer Entstehung oder wenigstens ihrer Anlage nach angeboren. An der übertragbaren Leukose zugrundegegangene Hühner werden im Tierpathologischen Institut der Universität München oft seziert, indessen ist dies der erste Fund einer Zystenleber bei einem an Leukose erkrankten Huhn.

III. Hämangiomleber vom Huhn.

Wie bei den vorigen Fällen handelt es sich auch hier um einen zufälligen Nebenbefund.

Die Leber ist in beiden Lappen stark vergrößert. Der linke Lappen ist 10 cm lang, 5 cm breit und 2,5 cm dick. Die Länge

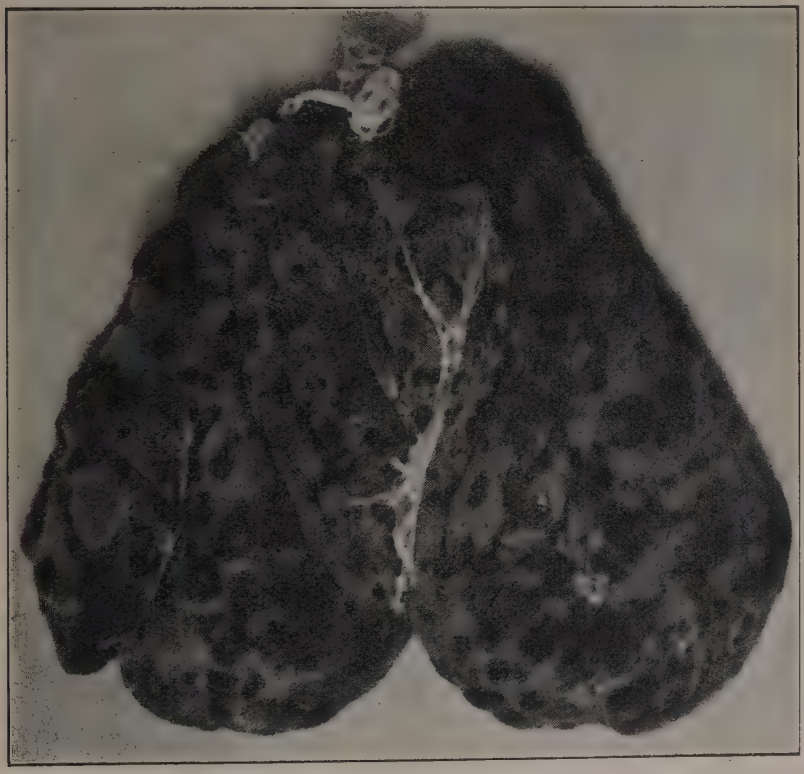

Abb. 5. Hämangiomleber vom Huhn.

des rechten Lappens beträgt 9 cm, die Breite 5 cm. Er ist durch einen Einschnitt am kaudalen Rande in zwei gleich große Lappen getrennt. Die Gallenblase ist etwa 2 cm lang und ohne Inhalt. Die Leber ist auf ihrer ganzen Oberfläche teils von beetartigen

flachen Erhebungen, teils von Einsenkungen durchsetzt. Die Größe der weichen mit Flüssigkeit gefüllten Erhebungen schwankt zwischen Linsenkleinheit und Markstückgröße, ihre Form ist unregelmäßig und stark wechselnd. In der Farbe erscheinen sie tief dunkelrotbraun und heben sich dadurch von dem übrigen bernsteingelben Lebergewebe scharf ab. Im Durchschnitt gleicht die Leber einem blutgefüllten Schwamm. Sie besteht aus einem Maschenwerk heller Septen, deren Zwischenräume mit blutiger Flüssigkeit ausgefüllt sind.

Ich präparierte von dieser Leber nur ein kleineres Stück, da sie als seltener Befund für die Sammlung erhalten bleiben sollte.

Mikroskopische Bilder ergeben folgende Besonderheiten: An Stelle eigentlichen Lebergewebes sieht man weite mit Blut gefüllte Hohlräume, die durch teils sehr schmale, teils breitere bindegewebige Scheidewände von einander getrennt werden. Innerhalb dieser Bindegewebstränge finden sich normale Leberzellbalken. Die Hauptmasse der Septen besteht aus fibrillärem Bindegewebe, in das die Leberzellen in wechselnder Menge eingelagert sind. Die Septen gehen in die Leberkapsel über; diese ist manchmal stark verdickt, mit vielen Blut- und Lymphgefäßen durchsetzt und enthält selbst in den inneren Partien viele Leberzellbalken und zahlreiche Lymphfollikel.

Die Leberzellen zeigen keinerlei Druckerscheinungen, selbst nicht in den schmalsten Scheidewänden, deren Breite manchmal von zwei Leberzellen fast ganz ausgefüllt wird. Die normale radiäre Anordnung der Lebertrabekel fehlt natürlich vollständig. In den Septen grenzen die Leberzellen häufig direkt an die kavernösen Gebilde. Vielfach ist es so, daß die eine Seite einer Scheidewand aus Bindegewebe, die andere nur aus Leberzellen besteht.

Die bluthaltigen Kavernen besitzen meist unregelmäßige vieleckige Form, in der Größe sind sie ebenso verschieden. Die größten haben etwa 10 mm Durchmesser. Die Auskleidung der Hohlräume besteht aus einfachem Endothel. Eine eigene bindegewebige Umhüllung fehlt sicher, da ich sie oftmals an normale Leberzellen angrenzen sah. Untereinander stehen die Hohlräume durch mehr oder weniger große Lücken in den Scheidewänden in Verbindung, auch sah ich oft direkte Uebergänge in die Kapillaren des Lebergewebes. Verbindungen mit größeren Gefäßstämmen, insbesondere mit Arterien, ließen sich aber nicht nachweisen.

Die Höhlen sind immer mit Blut gefüllt, das allerdings zum Teil beim Präparieren der Blöcke ausgeflossen bezw. ausgebröckelt ist. Im allgemeinen sind die Blutzellen wohl erhalten und es hat keine Fibrinausscheidung stattgefunden.

Hieraus und aus der Tatsache der obenerwähnten Kapillarverbindungen läßt sich entnehmen, daß wohl dauernd eine, wenn auch nur geringe Zirkulation stattgefunden hat.

In einzelnen Kavernen ist aber unzweifelhaft eine Stauung eingetreten. Die verschiedenen Formelelemente des Blutes, Leukozyten, Plasma und Erythrozyten haben sich nach ihrer Schwere gesondert und übereinander geschichtet. Nachträglich ist es dann zur Gerinnung gekommen, wie die Fibrinausscheidung anzeigt. In manchen Höhlen scheint dieser Vorgang sich sogar öfter wiederholt zu haben, so daß sich ein mehrfach geschichteter Thrombus bildete.

Scheinbar sind also wohl zuerst die abführenden Gefäße verlegt worden, während durch die zuführenden Kapillaren noch frisches Blut nachfließen konnte, das dann ebenfalls sich staute und nach einer gewissen Zeit der Gerinnung anheim fiel.

Neben den großen Bluthöhlen besteht in den Bindegewebs- und Parenchyminseln und -strängen eine Vermehrung und vielleicht noch auffallender eine starke Erweiterung der Blutkapillaren, die manchmal derart ist, daß die einzelnen Leberzellbalken wie Inseln in einem vielarmigen Strom erscheinen.

Interessant ist auch der Befund der zugehörigen Milz. Dieses Organ war ebenfalls stark vergrößert und hatte etwa Form und die Größe einer Roßkastanie. Auf der Oberfläche waren einige ausgebreitete, aber nicht scharf abgegrenzte Erhöhungen. Die Farbe war grau rötlich mit verstreuten kleinen rotbraunen Punkten. Auf dem Durchschnitt (nach Alkoholfixierung) zeigten sich feste rötlichgraue Einlagerungen, deren größte etwa einer kleinen Haselnuß gleich kam. Diese lag in der Mitte des Organs. In der Nähe der Kapsel lagen einige kleinere Knoten, deren Inhalt aus kolloider Masse bestand.

In mikroskopischen Bildern zeigen sich diese Knoten gegen das eigentliche Milzgewebe durch eine bindegewebige Kapsel abgegrenzt. Der Inhalt des größten Knotens besteht aus lauter weißen Blutzellen, die in ein dichtes Fibrinnetz eingelagert sind. In den kleineren Knoten ist nur eine homogene geronnene Masse mit wenig eingelagerten Lymphozyten erkennbar.

Auch hier wie in der Leber erscheint die ganze Masse manchmal wie ein geschichteter Thrombus, in dem abwechselnd geronnenes Serum und Lymphozyten übereinander gelagert sind. Rote Blutzellen sind nur in kleineren Knoten enthalten. Eine zellige Auskleidung habe ich an keinem Knoten feststellen können, Das übrige Milzgewebe ist bis auf einen größeren frischen Blutungsherd normal.

Nach dem Befund handelt es sich um ein kavernöses Hämangiom sowohl in der Leber als in der Milz, das anscheinend bei Vögeln noch nicht beschrieben worden ist.

Für die Entstehung der Kavernome sind wie für die Zystenbildung verschiedene Ursachen verantwortlich gemacht worden. Es werden Ansichten vertreten, deren jede für den betreffenden Fall einleuchtend ist. Einige Autoren wollen die Kapillarektasie scharf von den Kavernomen getrennt wissen, für ihre Theorie ist dies Grundbedingung, während andere zwischen Kapillarektasie und Kavernomen nur verschiedene Entwicklungsstufen erblicken.

Kitt (15) unterscheidet zwei nur nach dem Grad ihrer Ausbildung verschiedene Formen der Hämangiomatose; eine fleckige Gefäßnetzerweiterung, Angioectasia maculosa, die darin besteht, daß nur die zwischen den Lebertrabekeln liegenden Kapillaren herdförmig Erweiterungen zeigen. Als zweite Form kommt die Hämangiomatosis cavernosa vor. Die Begrenzung der blutgefüllten großen Räume besteht in diesem Falle meist aus Bindegewebszügen. Der blutige Inhalt ist fest oder geronnen. Zwischen beiden Formen gibt es Uebergänge, oder beide bestehen nebeneinander. Kitt führt die Entstehung der Hämangiome darauf zurück, daß die Leberzellbalken teilweise inselförmig mangelhaft entwickelt bleiben.

Ribbert (19) hält die Hämangiome für eine reine Bildungsanomalie, da sie nur selten angeboren vorkommen. Sie sind nach seiner Ansicht bei der Geburt angelegt, aber wenig entwickelt. Er nimmt an, daß das Wachsen der Räume nicht durch passive Ausweitung infolge Blutstauung, sondern durch Aussprossen buchtiger Räume aus den bereits bestehenden erfolge. Das Kavernom wachse sowohl wurzelförmig als durch Expansion im ganzen.

Stroh (22) entdeckte häufig fleckige Kapillarektasie in den Lebern ganz gesunder Schlachtrinder, er fand sie in allen Fällen nur auf die Leber beschränkt. Stroh führt die Entstehung für die Fälle beim Rind auf Stauung des Leberkreislaufes zurück. Bei Tympanitis oder Verlagerung des Wiederkäuermagens werde die hintere Hohlvene komprimiert. Häufigere Wiederholung dieses Vorganges führe zur allmählichen Ausweitung der Kapillaren in der Leber. Er betont, daß die fleckige Kapillarektasie fast nur bei Wiederkäuern gefunden wird.

Joest (10) ist der Meinung, daß die Kapillarektasie als Mißbildung aufzufassen sei, allerdings trete sie makroskopisch meist erst im späteren

Leben hervor. Die Kavernome faßt er als echte Geschwülste „Hamartoblastome" auf.

Bei dem von mir beschriebenen Fall bestehen in der Leber sowohl einfache Kapillarektasien, als echte Kavernome. Es sind alle Uebergänge vorhanden zwischen einfachen Kapillarausweitungen und großen, bindegewebig abgeschlossenen, teilweise mit Thromben erfüllten Hohlräumen. Eine einfache Erweiterung durch Stauung kommt nicht in Frage, da die Leberzellen niemals Druckerscheinungen zeigen, obgleich sie sehr oft unmittelbar an das Endothel der Ausweitungen grenzen. Die Entstehung bzw. das Wachstum durch Betonung des Geschwulstcharakters zu erklären, erscheint mir für meinen Fall ebenfalls als nicht richtig. Am Endothel der Ausweitungen fehlen Proliferationsvorgänge überhaupt; auch dürften in diesem Fall keine Verbindungen mit dem übrigen Gefäßsystem bestehen, außerdem müßten, da es bei Geschwülsten sich um fortschreitendes Wachstum handelt, am Lebergewebe wiederum Druckerscheinungen bestehen.

Für wichtig halte ich die abnorme Anordnung der Stützsubstanz. Die lobuläre Anordnung fehlt der Leber vollständig. Die Scheidewände zwischen den kavernösen Räumen bestehen aus Bindegewebe und Leberzellbalken und zwar grenzen sowohl Leberzellen, als auch wieder Bindegewebe abwechselnd an das Endothel der Kavernen. Daher möchte ich diese bindegewebigen Septen nicht als einen Bestand der Kavernomwände, sondern als verlagertes interlobuläres Stützgerüst ansprechen.

Nach Hertwig (9) geht die Leberentwicklung so vor sich, daß nach Anlage der beiden Lebergänge, aus dem kranialen Gang solide Zellzylinder in die embryonale Bindesubstanz des vorderen Darmgekröses auswachsen. Diese verschmelzen untereinander zu einem dichten Netzwerk von Leberzylindern. In den Lücken dieses Netzes bildet sich gleichzeitig ein Geflecht von Blutgefäßen.

Es liegt also nahe, anzunehmen, daß auch größere Lücken, die infolge irgend einer Störung im normalen Entwicklungsgang der Leberzylinder entstehen, von den lebhaft wuchernden Kapillaren ausgefüllt werden. Die Beziehungen von Leberzellen zur Bindesubstanz sind nicht aufgehoben, da beide nie isoliert sind, es müssen aber in der Zeit ihrer Entwicklung irgendwelche Ursachen ein richtiges Zusammenwachsen gestört und so der Gefäßausweitung den Platz freigehalten haben.

Wie es für Hämangiome bei Säugetieren und Menschen bekannt ist, bestand auch hier eine Multiplizität der Mißbildung, da gleichzeitig Leber und Milz betroffen waren. Ich halte die Hämangiome in vorliegenden Fall für angeboren.

Zusammenfassung.

Aus meinen Untersuchungen ergibt sich, daß die Erscheinung der Nieren- und Leberzysten, Lymphangiome und Hämangiome des Huhnes in ihrem Aufbau mit den gleichen Veränderungen beim Menschen und den Säugetieren im wesentlichen übereinstimmt.

Geringe Abweichungen sind durch den etwas verschiedenen Bau der Organe der Vögel gegenüber denen der Säugetiere zu erklären. Hier wie dort besteht zweifellos die Möglichkeit, daß die Zysten verschiedenen Ursachen ihre Entstehung verdanken.

Für meine untersuchten Fälle glaube ich behaupten zu können, daß

1. die Entstehung von Nieren- und Leberzysten auf entwicklungsgeschichtliche Störungen zurückzuführen ist;
2. daß diese Mißbildungen geschwulstartigen Charakter annehmen können, in solchen Fällen somit als Adenokystome aufzufassen sind;
3. Die Hämangiome und Lymphangiome sind ebenfalls als Mißbildungen zu betrachten, die zu fetaler Zeit entstanden oder doch schon angelegt worden sind.

Herrn Geheimrat Professor Dr. Kitt spreche ich meinen Dank aus für die freundliche Ueberlassung des Themas, zu dessen Ausarbeitung er mir die technischen und literarischen Hilfsmittel seines Institutes zur Verfügung stellte.

Ebenfalls danke ich den Herrn Assistenten Dr. Sedlmeier und Dr. Heidegger für ihre freundliche Unterweisung in der mikroskopischen Technik und die Anfertigung der photographischen Aufnahmen.

(Schlußanmerkung: Weitere Abbildungen siehe Originalarbeit.)

Lebenslauf.

Ich, Leo Rüter, bin geboren am 3. September 1900 in Sterkrade als Sohn des Kaufmannes Ignaz Rüter und dessen Ehefrau Antonie, geb. Dalk. Ich besuchte zunächst die Volksschule und dann das Realgymnasium zu Sterkrade. Im Juni 1918 wurde ich zum Heeresdienst eingezogen. Nach meiner Entlassung im Winter 1918/19 bestand ich am Realgymnasium zu Sterkrade die Reifeprüfung. Vom Sommersemester 1919 bis 1921 studierte ich an der Universität Münster Medizin und legte im Herbst 1921 dort mit Erfolg die ärztliche Vorprüfung ab. Vom Sommersemester 1923 bis zum Winterhalbjahr 1926/27 besuchte ich dann die Tierärztliche Fakultät der Universität München. Hier wurde mir im Juni 1927 die Tierärztliche Approbation erteilt.

Anschließend hieran war ich bis Mitte Oktober als Assistent und Vertreter praktischer Tierärzte tätig. Seit Beginn des Wintersemesters 1927/28 beschäftigte ich mich mit der Anfertigung meiner Dissertation im Institut für Tierpathologie der Münchener Tierärztlichen Fakultät. Am 1. März wurde ich als Assistent am Institut für Geburtshilfe der Münchener Tierärztlichen Fakultät angestellt.

Literaturverzeichnis.

1. Bergmann: Ueber kongenitale seröse Leberzysten des Rindes. Skand Vet. Tidskr. S. 307.
2. Borst: Festschrift der physikal. med. Gesellschaft Würzburg 1899.
3. Borst: Lehre von den Geschwülsten.
4. Brücklmeyer: Untersuchungen über Nierenzysten bei Schweinen. Inaugural-Diss. Leipzig.
5. Dunger: Zur Lehre von der Zystenniere. Zieglers Beiträge Bd. 35, 1904.
6. Ellermann: Folia Haematologika. 26. u. 27. Bd.
7. Gruber: Die Morphologie der Mißbildungen des Menschen und der Tiere. Jena 1927, 12. Lieferung, 3. Abteilung.
8. Henschen: Spez. path. Anatomie der Haustiere von Joest. 3. Bd.
9. Hertwig: Lehrbuch der Entwicklungsgeschichte des Menschen und der Wirbeltiere.
10. Joest: Spez. path. Anatomie der Haustiere.
11. von Kahlden: Zieglers Beiträge Bd. 15, über ein kongenitales Adenom beider Nieren. Bd. 13, über die Genese der multiloculären Zystenniere und der Zystenleber.
12. Kempfer: Ueber multiple Zysten in der Leber des Pferdes. Inaug.-Diss. Gießen.
13. Kaufmann: Lehrbuch der spez. path. Anatomie.
14. Kitt: Lehrbuch der allgem. Pathologie.
15. Kitt: Pathol. Anatomie der Haustiere.
16. Krause: Mikroskopische Anatomie der Wirbeltiere in Einzeldarstellungen: Vögel, Reptilien. V. w. V.
17. Landois-Rosemann: Lehrbuch der Physiologie. Berlin-Wien 1919.
18. von Meyenburg: Ueber die Zystenleber. Zieglers Beiträge, Bd. 64, 1918.
19. Ribbert: Geschwulstlehre.
20. Ribbert: Allgem. Pathologie und pathol. Anatomie.
21. Stöhr: Lehrbuch der Histologie 1918.
22. Stroh: Die fleckige Kapillarektasie der Leber. Monatshefte für prakt. Tierheilkunde, 14. Bd.
23. Schürmann: Frankfurter Zeitschrift für Pathologie, Bd. 29.
24. Ziegler: Lehrbuch der pathol. Anatomie.

W. Osterkamp, Sterkrade.